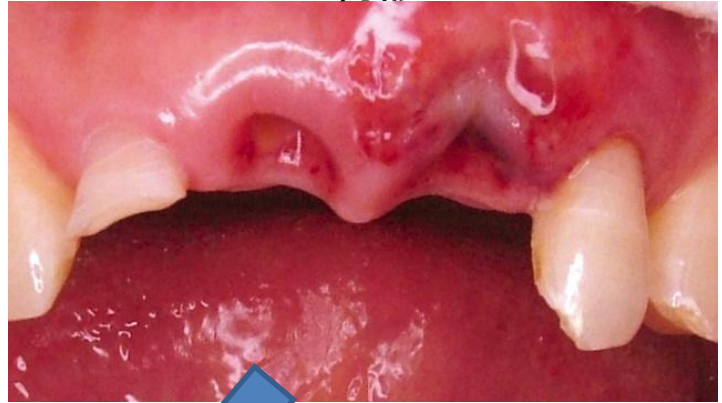


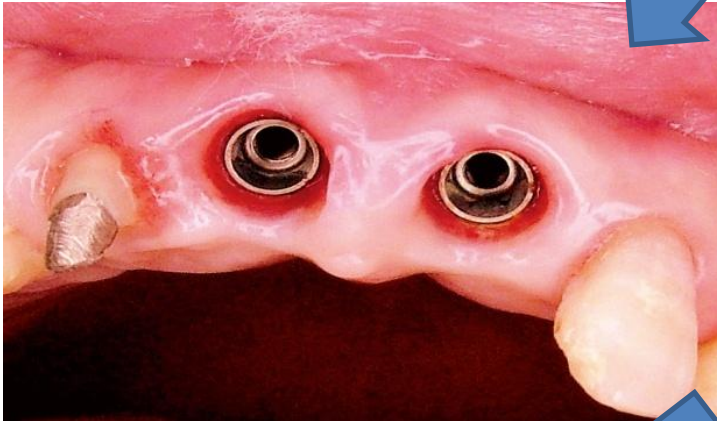<過去の症例 ①>

<初診>

この患者様は、前歯を**外傷のため破折**してしまい、どうにか見た目を良くしてほしいと言って来院しました。



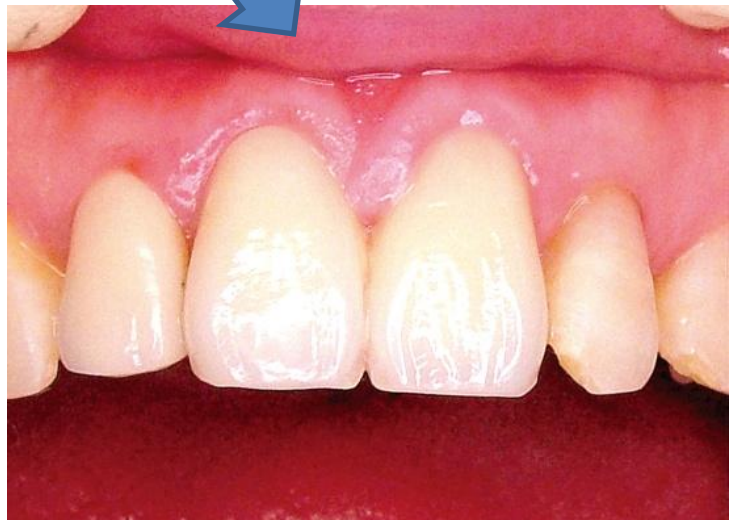<インプラント埋入後>



外傷の治癒を待ち、**独自のテクニック**を用いてインプラント埋入しました。

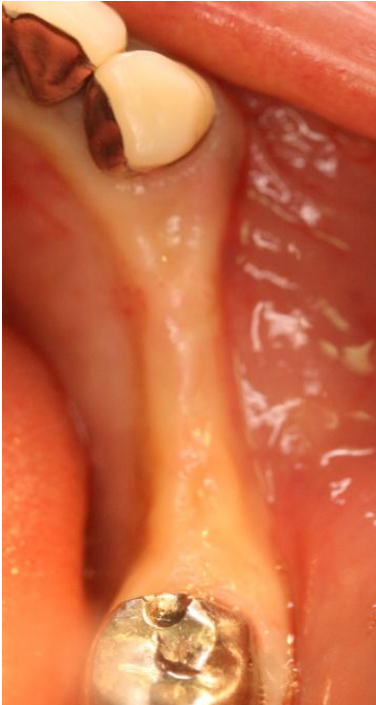<完成>

最終的には歯肉の自然になり、ここまで審美的にもイイ状態になりました。**患者様の大満足**でした。




<過去の症例 ②>

<初診>

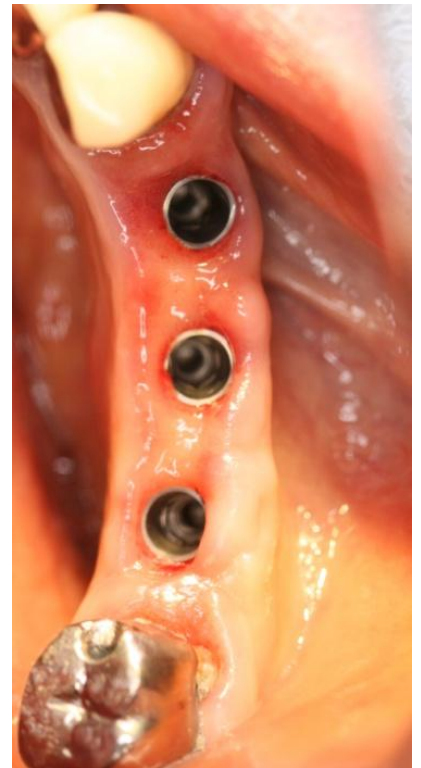

この患者様は、**顎の骨幅がなく**、他の歯科医院でインプラントを断られた方でした。

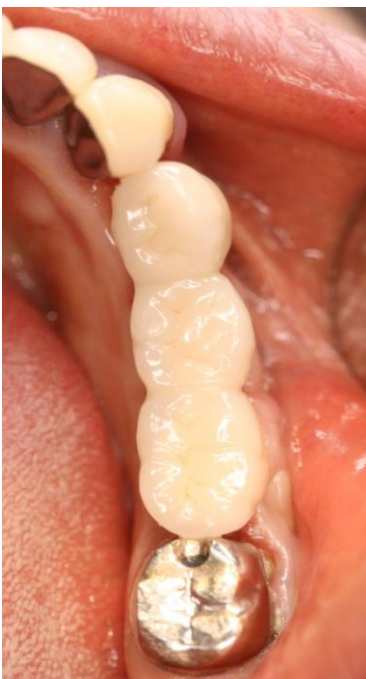<インプラント埋入後>



最先端の当院**独自のテクニック**を用いてインプラント埋入しました。**顎の骨幅も倍近く**になりました。



<完成>



上部構造を装着後は、しっかり**美味しく**ものが食べられるようになりました。

このことを、歯科医師の講演会で話すと皆さんびっくりされます。